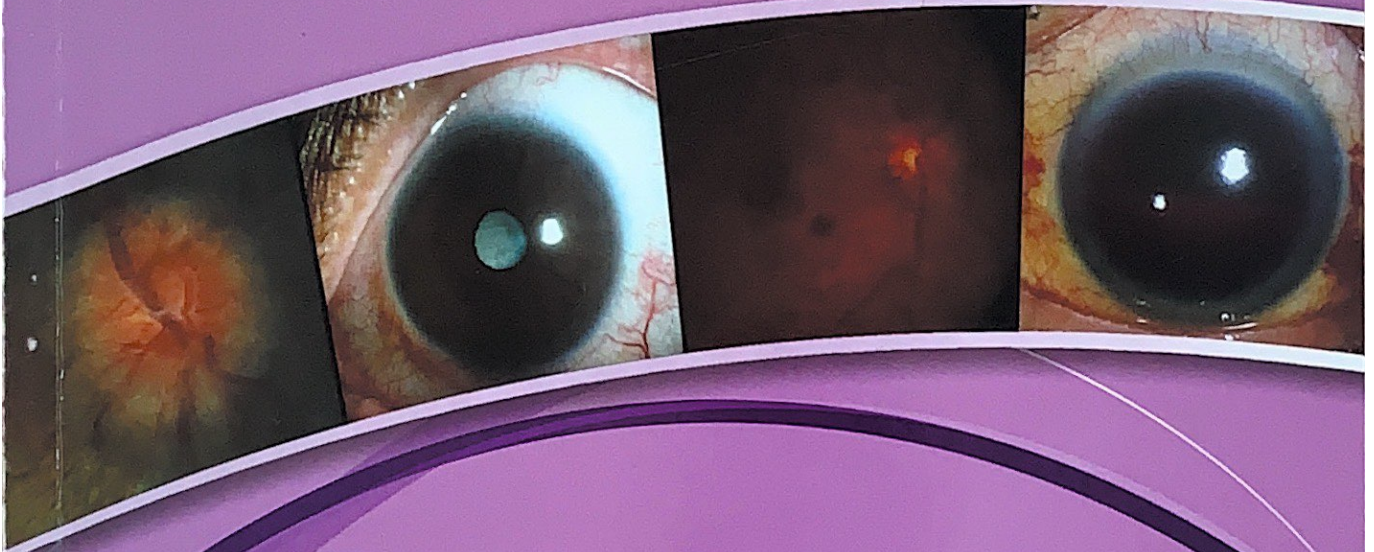




# จักษุวิทยา รามาศิบดี

คณะแพทยศาสตร์โรงพยาบาลราชภัฏ มหาวิทาลัยมหิดล



อาภัสรสา เล็กสกุล  
บรรณาธิการ  
พิมพ์ครั้งที่ 2

# สารบัญ

## Part I : Introduction to Ophthalmology

Chapter 1	Anatomy of the Eye	3
	ภุริชญ์ เพ็ชรพิรุณ	
Chapter 2	Physiology of the Eye	21
	ธัญญทัต ผดุงเกียรติสกุล	
Chapter 3	Ophthalmic Evaluation	33
	วิมลวรรณ โชคทวีศักดิ์	
Chapter 4	Ocular Pharmacology	49
	ศรายุทธ นิจวิภากุล	
Chapter 5	Imaging in Ophthalmology	61
	ธาริกานต์ สุจิระกุล	
Chapter 6	Cataract	69
	วฎาการ วุฒิศิริ, ภัศรา จงขจรพงษ์ และ พรชัย สิมะโรจน์	
Chapter 7	Intraocular Lens	75
	ภัศรา จงขจรพงษ์	
Chapter 8	Refractive Surgery	79
	ภัศรา จงขจรพงษ์ และ วรินทร์ จักรไพบวงศ์	

## Part II : Ocular Symptomatology

Chapter 9	Visual Loss	84
	ญาณิน สุวรรณ	
Chapter 10	Diplopia	88
	กวิน วณิเกียรติ และ อนุชิต ปุญญทลิ่งค์	
Chapter 11	Eye Pain	96
	บุญทิพย์ ทิพย์สุริยาพร	
Chapter 12	Red Eye	100
	ภัศรา จงขจรพงษ์	

Chapter 13	Dry Eye	106
	เกวลิ้น เลขานนท์	
Chapter 14	Itchy Eye	114
	วรินทร์ จักรไพวงศ์	
Chapter 15	Flashing and Floater	118
	ดวงเนตร โรจนภรณ์	

### Part III : Common Ophthalmological Problems ■ ■ ■ ■ ■ ■ ■ ■ ■ ■

#### Common Cornea and External Eye Diseases - - - - -

Chapter 16	Corneal Abrasion	124
	เกวลิ้น เลขานนท์	
Chapter 17	Microbial Keratitis	128
	เกวลิ้น เลขานนท์	
Chapter 18	Conjunctivitis	136
	ภัสรา จงขจรพงษ์	

#### Common Glaucomatous Diseases - - - - -

Chapter 19	Acute Glaucoma	144
	วสุ สุภกรรณสาร	
Chapter 20	Glaucoma Suspect	150
	ญานิน สุวรรณ	
Chapter 21	Glaucoma Treatment	156
	ญานิน สุวรรณ	

#### Common Pediatric Ophthalmology and Strabismus - - - - -

Chapter 22	Amblyopia	162
	โสฬส วุฒิพันธ์	
Chapter 23	Treatment of Amblyopia	166
	โสฬส วุฒิพันธ์	
Chapter 24	Congenital Nasolacrimal Duct Obstruction	170
	อาทิตย์ เล็กสกุล	

Chapter 25	Cataract in a Child อาภัทรสา เล็กสกุล	174
Chapter 26	Esodeviation วฏากการ วุฒิศิริ	178
Chapter 27	Exodeviation วฏากการ วุฒิศิริ	186
Chapter 28	Torticollis โสพล วุฒิพนธ์	192

### Common Oculoplastic Ophthalmology

Chapter 29	Ectropion พรชัย มโหสวริยะ	198
Chapter 30	Entropion, Trichiasis and Distichiasis วีรวรรณ ไชคทวิศักดิ์	202
Chapter 31	Eyelid Lesions วีรวรรณ ไชคทวิศักดิ์	208
Chapter 32	Blepharoptosis วีรวรรณ ไชคทวิศักดิ์	214
Chapter 33	Exophthalmos/ Proptosis บุญยดา พุทธิริงษ์วิงศ์	224

### Common Retinal and Vitreous Disorders

Chapter 34	Retinal Detachment ดวงเนตร โรจนภรณ์	232
Chapter 35	Diabetic Retinopathy ภฤศ หาญอุตสาหะ	238
Chapter 36	Retinal Vascular Disorders บุญทิพย์ ทิพย์สุริยาพร	244
Chapter 37	Common Macular Diseases ธาริกานต์ สุจิระกุล	250

## Common Neuro-Ophthalmic Disorders

Chapter 38	Anisocoria	264
	กวีน วณิเกียรติ	
Chapter 39	Disc Edema	270
	กวีน วณิเกียรติ	
Chapter 40	Visual Field Defect	278
	กวีน วณิเกียรติ	

## Common Uveitis Diseases

Chapter 41	External Ocular Inflammation	284
	โสมศิริ สุขะวัชรินทร์	
Chapter 42	Anterior Uveitis	290
	โสมศิริ สุขะวัชรินทร์	

## Ocular Emergency

Chapter 43	Central Retinal Artery Occlusion	300
	บุญทิพย์ ทิพย์สุริยาพร	
Chapter 44	Chemical Burn	306
	ภัศรา จงขจรพงษ์	
Chapter 45	Ocular Adnexal Cellulitis	310
	บุญยดา พุทธิรังษีวงศ์	
Chapter 46	Hyphema	316
	วิชัย ประสาทฤทธา	

## Miscellaneous

Chapter 47	Refractive Errors	324
	วสุ ศุภกรธนสาร	
Chapter 48	Visual Impairment and Rehabilitation	328
	วฏาการ วุฒิศิริ	
Index		333